PENGARUH PEMBERIAN NANO*GOLD* TERHADAP ORGAN GINJAL *Mus musculus* AKIBAT PAPARAN MERKURI

THE EFFECT OF NANO*GOLD* ON *Mus musculus* KIDNEY ORGANS BY EXPOSURE TO MERCURY

Devita Ayu Utomo Putri*, Nurul Hidajati dan Titik Taufikurohmah
Jurusan Kimia FMIPA, Fakultas Matematika dan Ilmu Pengetahuan Alam
Universitas Negeri Surabaya, Jl. Ketintang, Surabaya, 60231
* e-mail : devitaayutomoputri@gmail.com

Abstrak. *Penelitian ini bertujuan untuk mempelajari pengaruh pemberian nanogold terhadap pemulihan organ ginjal Mus musculus yang terpapar merkuri. Metode yang digunakan adalah voltametri dan histokimia dari ginjal Mus musculus yang diadaptasi selama 2 minggu, kemudian dibagi menjadi 4 kelompok perlakuan yaitu kelompok normal, merkuri, nanogold, dan kelompok pemberian nanogold dengan variasi waktu, sehingga setiap minggunya dilakukan pembedahan untuk mengambil organ ginjal Mus musculus. Hasil penelitian Pemaparan merkuri terhadap organ ginjal Mus musculus mengakibatkan kerusakan jaringan yang akut termasuk sel-sel pada ginjal menggunakan pewarnaan hematoxylin-eosin dan kerusakan kolagen menggunakan pewarnaan van gieson pada histologi organ ginjal. Hal ini dibuktikan dari hasil histokimia bahwa organ ginjal Mus musculus yang terpapar merkuri mengalami nekrosis pada setiap selnya. Pemberian nanogold dapat menurunkan konsentrasi merkuri yang terdapat di dalam organ ginjal Mus musculus. Hal ini dibuktikan dari hasil perhitungan voltametri konsentrasi merkuri didapatkan sebesar 11,7025 ppm dalam organ ginjal Mus musculus. Untuk pemulihan selama 1, 2, 3, dan 4 minggu berturut-turut konsentrasinya adalah 9,73375 ppm, 8,89125 ppm, 8,69625 ppm, 7,41375 ppm dalam organ ginjal Mus musculus.*

***Kata kunci**: nanogold, merkuri, histokimia, voltametri, ginjal, Mus musculus*

Abstract. *This research aims to study the effect of nanogold on kidney organ recovery Mus musculus exposed to mercury. The method used is voltammetry and histochemistry of kidney Mus musculus were adapted for 2 weeks, then divided into 4 treatment groups are normal group, mercury, nanogold, and group administration nanogold with time variations, so every week do surgery to take out the kidney organ Mus musculus . The results mercury exposure Mus musculus kidney resulting in acute tissue damage including kidney cells using hematoxylin-eosin staining and damage to collagen using van Gieson staining on kidney histology. It is evident from the results of histochemical that Mus musculus kidney exposed to mercury in each cell necrosis. Giving nanogold can decrease the concentration of mercury contained in the kidneys Mus musculus. This is evidenced from the calculation of the concentration of mercury obtained by voltammetry 11.7025 ppm in kidney Mus musculus. For recovery for 1, 2, 3, and 4 weeks in a row concentration is 9.73375 ppm 8.89125 ppm 8.69625 ppm 7.41375 ppm in kidney Mus musculus.*

***Keywords**: nanogold, mercury, histology chemistry , voltammetry, kidney, Mus musculus*

PENDAHULUAN

Whitening cream atau krem pemutih adalah salah satu jenis kosmetik yang telah sangat populer di masyarakat. Kulit putih sudah menjadi obsesi yang tak jarang membuat lupa diri, berprinsip tak ada kata mahal, juga tidak waspada terhadap produk krem pemutih yang beredar di pasaran. Semua usaha dilakukan untuk mendapatkan kulit yang putih bersinar secara cepat meskipun usaha tersebut memberikan efek samping yang berbahaya.

Salah satu zat aktif *whitening cream* atau krem pemutih adalah merkuri. Merkuri mulai dimanfaatkan dalam bidang kosmetik sebagai

pemutih karena kemampuannya dalam menghambat pembentukan melanin pada permukaan kulit, merkuri dapat menjadikan kulit putih mulus dalam waktu yang relatif singkat, akan tetapi zat ini memberikan efek negatif bagi kesehatan, karena dapat terakumulasi dibawah kulit[1].

Penggunaan merkuri dalam kosmetik ini sudah tak jarang lagi ditemui, hal ini dibuktikan oleh Taufikurohmah *et al* (2012) dalam penelitiannya tentang analisis kadar merkuri dalam kosmetik tanpa merk yang marak beredar di Surabaya menggunakan instrumen voltametri menunjukkan bahwa 5 dari 6 sampel kosmetik yang didapatkan dari klinik ternama di Surabaya positif mengandung merkuri dengan kadar merkuri yang sangat tinggi yaitu 0,02; 0,23; 0,06; 0,05; dan 0,01% (b/b).

Merkuri yang terdapat pada kosmetik biasanya dalam bentuk merkuri anorganik. Toksisitas merkuri anorganik dapat masuk ke dalam tubuh manusia dari kontak langsung melalui kulit yang kemudian akan terserap dan masuk aliran darah, dan akan menimbulkan efek patologis berupa kerusakan ginjal [3].

Ginjal adalah organ sasaran utama bagi kelebihan logam berat seperti merkuri. Ginjal memiliki kapasitas yang lebih tinggi dalam mengikat bahan kimia, sehingga bahan kimia lebih banyak terkonsentrasi pada organ ini jika dibandingkan dengan organ lainnya. Hal ini berhubungan dengan fungsi kedua organ ini dalam mengeliminasi toksikan dalam tubuh. Ginjal mempunyai kemampuan untuk mengeluarkan toksikan [3].

Akumulasi dapat terjadi karena logam berat dalam tubuh cenderung membentuk senyawa kompleks dengan zat-zat organik yang terdapat di dalam tubuh, sehingga logam tersebut terfiksasi atau tidak tereksresi [4]. Menurut *The Environmental Protection Agency* (1997), akumulasi kadar merkuri klorida 0,0003 mg/kg dalam ginjal dapat menyebabkan proteinuria pada ginjal. Mengingat sifat logam berat yang mempunyai afinitas tinggi terhadap senyawa sulfida, seperti gugus sulfhidril dan disulfida, maka ion-ion logam berat dapat terjerat pada gugus ini, sehingga enzim menjadi tak aktif. Misalnya pada pengikatan ion merkuri oleh gugus sulfhidril [5].

Dewasa ini banyak produk kosmetik yang menambahkan berbagai nanopartikel ke dalam produk tersebut. Salah satu penerapan teknologi nano di dunia industri kosmetik adalah nanopartikel emas. Partikel emas diubah menjadi ukuran atom per-atomnya seukuran 10^{-9} m atau setara dengan 1/50.000 ukuran diameter sehelai rambut. Pemilihan emas sebagai material dalam kosmetik karena logam ini tidak mudah mengalami oksidasi sehingga emas aman masuk ke dalam tubuh. Emas merupakan logam inert yang cenderung tereduksi, sehingga dalam jangka waktu lama emas yang tertanam dalam tubuh tidak memberikan efek yang merugikan, bahkan lebih cenderung menguntungkan [6]. Selain itu, emas dalam bentuk nanomaterial dengan konsentrasi 20ppm positif mempunyai aktivitas antioksidan dalam meredam radikal bebas yang terbukti dalam penelitian tentang sintesis dan karakerisasi nano*gold* dengan varian konsentrasi larutan $HAuCl_4$ sebagai material anti*aging* dalam kosmetik [7].

Ukuran nanopartikel emas yang sangat kecil dapat keluar dan masuk dengan mudah ke dalam sel tubuh tanpa mengganggu kerja sel. Selain itu, nanopartikel emas dapat menstimulasi pembentukan kolagen di dalam kulit yang akan menghambat proses penuaan dan penyerapan radikal bebas didalam tubuh termasuk organ ginjal didalamnya. Nano*gold* atau nanopartikel emas sangat mudah berikatan dengan gugus fungsional thiol yang nantinya akan meregerasi kolagen-kolagen yang sebelumnya dirusak oleh senyawa kompleks merkuri [8].

Berdasarkan latar belakang di atas, maka peneliti berkeinginan menguji pengaruh pemberian nano*gold* terhadap organ ginjal *Mus musculus* akibat paparan merkuri. Penelitian ini dilakukan menggunakan hewan coba mencit dengan nama latin *Mus musculus*. *Mus musculus* memiliki hal genetika yang sama seperti manusia, hal ini merupakan alasan mengapa *Mus musculus* digunakan sebagai uji coba laboratorium. Alasan yang lain adalah harga yang murah dan keberadaan yang mudah didapat. Pemilihan organ ginjal sebagai sasaran penelitian dikarenakan Ginjal adalah organ sasaran utama bagi kelebihan logam berat seperti merkuri.. Dalam penelitian ini digunakan logam berat merkuri dikarenakan banyaknya penggunaan kosmetik

UNESA Universitas Negeri Surabaya

bermerkuri saat ini yang dapat membahayakan tubuh terutama sistem urinaria akibat toksisitas merkuri. Salah satu uji untuk menentukan kadar merkuri dalam organ ginjal adalah metode voltametri. Voltametri adalah metode elektrokimia yang mengamati kelakuan kurva arus-potensial [9]. Potensial divariasi secara sistematis dari spesi kimia yang mengalami oksidasi-reduksi di permukaan elektroda. Arus yang dihasilkan sebanding dengan konsentrasi spesi kimia di dalam larutan. Sedangkan teknik analisis susunan sel-sel organ ginjal pada organ ginjal dapat dilakukan dengan cara teknik perwarnaan histokimia dibantu dengan mikroskop cahaya.

METODE PENELITIAN

Alat

Beberapa alat yang digunakan antara lain: Pisau bedah, *handscoen*, jarum pentul, pinset, alas bedah, botol vial, labu ukur 100 ml, *beaker glass* 1000 ml, wadah plastik, tusuk gigi, *tissue*, kertas saring *whatman* no. 42, *object glass*, *cover glass*, satu set alat pembuatan preparat histokimia, satu set alat dekstruksi, mikroskop Olympus B1 series, dan instrumen Voltametri.

Bahan

Pada penelitian ini digunakan metode eksperimen dengan bahan-bahan antara lain: Aquades, larutan garam fisiologi (larutan infus NaCl), larutan 10% *Neutral Buffer Formalin*, krem kosmetik *sunscreen*, logam Hg, etanol 70%, etanol 80%, etanol 96%, etanol absolut, xylol, parafin, albumin, pewarna Hematoxylin, pewarna Eosin, pewarna Van Gieson, entelan, HCl 1 M, dan HNO_3 pekat..

PROSEDUR PENELITIAN

Tahap Persiapan

Dalam tahap ini *Mus musculus* dibiarkan didalam kandang yang telah dibuat selama dua minggu tanpa perlakuan apapun. *Mus musculus* hanya diberikan makan sebanyak dua kali dalam sehari, yaitu berupa nasi putih dan sayur-sayuran seperti gambas dan wortel.

Tahap Pelaksanaan

Mus musculus sebanyak 20 ekor yangtelah di adaptasi, dibagi dalam empat kelompok yaitu kelompok yang akan dipapar dengan merkuri yang terdiri dari empat *Mus musculus* dan kelompok yang diberi nano*gold* yang sebelumnya dipapar merkuri. Setiap minggu empat ekor *Mus musculus* disembelih dan dibedah untuk melihat pengaruh merkuri terhadap organ ginjal *Mus musculus*. Setelah itu organ ginjal *Mus musculus* yang didapat diletakkan didalam botol vial yang terisi larutan buffer formalin untuk mengawetkan organ ginjal tersebut. Untuk langkah selanjutnya dilakukan destruksi basah dan pengujian pengaruh merkuri serta nano*gold* terhadap organ ginjal dengan uji voltametri dan histokimia.

Tahap Histokimia

Sampel yang didapat dari hasil pembedahan yang selanjutnya dilakukan pengawetan dan pengerasan organ tubuh (*fiksasi*) dan di*washing* (dibersihkan dengan air) selama kurang lebih 2 jam. Selanjutnya dilakukan *processing* dalam hal ini menggunakan larutan etanol (70 %, 80 %, 96 % dan absolut). Lalu dilakukan proses pembeningan, larutan yang digunakan dalam hal ini adalah xylol/xylene. Selanjutnya dilakukan pembenaman (*embedding*) dengan parafin cair. Langkah selanjutnya adalah pemotongan (*sectioning*) adalah proses pemotongan blok preparat dengan menggunakan mikrotom. Selanjutnya dilakukan pewarnaan (*staining*). Pewarnaan dalam penelitian ini menggunakan pewarna hematoxylin-eosin dan van geison. Selanjutnya preparat diamati dengan mikroskop.

Tahap destruksi dan uji voltametri

Menimbang sampel sebanyak 0,1 gram jaringan organ ginjal *Mus musculus* yang telah dibersihkan dengan aquades. Kemudian dimasukkan ke dalam labu alas bulat 250 mL dengan menambahkan 4 mL HCl 37% dan 2 mL HNO_3 65%. Selanjutnya dilakukan pemanasan dengan api spirtus selama 20 menit, setelah 20 menit api spirtus sementara dimatikan, kemudian ditambahkan 2 tetes H_2O_2 30% dan memanaskan kembali selama 10 menit atau sampai larutan menjadi jernih. Sampel berupa larutan organ ginjal *Mus musculus* telah disiap untuk dianalisis menggunakan voltametri.

PENGOLAHAN DATA

Data yang diperoleh dianalisis secara statistik deskriptif kualitatif dan kuantitatif.

HASIL DAN PEMBAHASAN

Telah dilakukan pembuatan preparat histokimia dengan berberapa tahap untuk menghasilkan preparat jaringan organ ginjal

UNESA Universitas Negeri Surabaya

Mus musculus yang terlihat pada Gambar 1. Preparat tersebut akan diamati menggunakan mikroskop olympus B1 series untuk diidentifikasi kerusakan histologinya. Preparat pertama yang diamati adalah preparat jaringan organ ginjal *Mus musculus* kelompok merkuri, yang dihasilkan seperti pada gambar berikut yang dibandingkan dengan gambar penampang organ ginjal akibat logam berat.

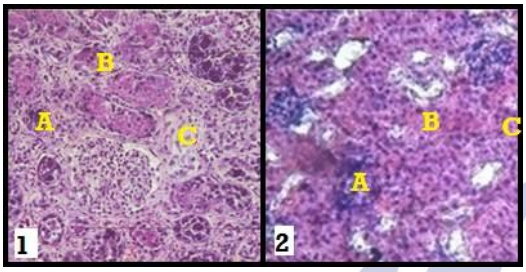

Gambar 1. Histologi organ ginjal akibat logam berat (1), dan histologi organ ginjal *Mus musculus* yang terpapar merkuri (2) dengan perwarnaan hematoxylin-eosin perbesaran 400x

Pada Gambar 1 dapat dibandingkan antara histologi organ ginjal akibat logam berat dengan organ ginjal *Mus musculus* yang terpapar merkuri memiliki kesamaan struktur jaringan yang rusak. Secara umum organ ginjal yang terpapar logam berat seperti pada Gambar 1 bagian 1 pada bentuk glomerulus (a), tubulus proksimal (b), dan tubulus distalis (c) menunjukkan pola jaringan yang hampir tidak dapat diamati dengan jelas.

Fungsi utama ginjal di dalam tubuh adalah untuk menyaring limbah, namun dalam prosesnya ginjal menyaring zat lain juga, termasuk logam berat (The Biology Project, 1999). Merkuri adalah logam berat yang sangat berbahaya bagi tubuh. Merkuri di dalam tubuh terakumulasi dalam ginjal terutama terikat sebagai metalothionien. Metalothionein mengandung asam amino sistein dimana merkuri yang memiliki afinitas yang sangat tinggi terikat pada gugus sufhidril sehingga dapat mengganggu kerja enzim serta pemutusan ikatan sufhidril pada protein. Di ginjal, kompleks merkuri-metalothionein melewati glomerulus dan diserap oleh tubulus proksimal. Di dalam sel ginjal, merkuri dilepas dari protein metalothionein dan dapat terakumulasi sampai pada tingkat toksik. Tingkat toksik yang terakumulasi di dalam ginjal akan menyebabkan kerusakan ginjal.

Kerusakan ginjal karena zat toksik seperti merkuri dapat diidentifikasi berdasarkan perubahan struktur histologi, yaitu nekrosis tubular akut (NTA). Pada NTA banyak menyerang sel-sel epitel tubulus dalam ginjal karena sel tubulus berhubungan langsung dengan toksin-toksin, dan akan meyerap serta mengkonsentrasikan toksin-toksin tersebut. Sehingga pada gambar ginjal *Mus musculus* yang terkena merkuri seperti pada Gambar 1 bagian 2 dapat diidentifikasi mengalami nekrosis tubular akut yang menyebabkan pembengkakan pada glomerulus (a), degenerasi epitel tubulus proksimal (b) dan tubulus distalis (c). Degenerasi tubulus tersebut mengakibatkan sel-sel tubulus tidak tampak dengan jelas bentuk dan keteraturannya. Hal ini dikarenakan merkuri mudah berikatan dengan gugus thiol protein yang menyebab protein tersebut tak dapat dikenali oleh tubuh sehingga terjadi proses penghancuran dan penghilangan protein oleh enzim protease dalam tubuh atau dikenal dengan proses proteamase [8].

Kerusakan – kerusakan yang terjadi pada jaringan organ ginjal *Mus musculus* juga dapat diidentifikasi sebagai penghambatan mekanisme oleh merkuri melalui radikal bebas yang dihasilkan. Radikal bebas yang sangat reaktif untuk melakukan serangan pada berbagai molekul yang ada disekitarnya. Serangan radikal bebas ini akan menimbulkan kerusakan tambahan yang bisa jadi lebih parah dari kerusakan akibat penghambatan merkuri yang diawali dari ikatan merkuri dengan gugus thiol dari jaringan. Hal ini disebabkan oleh tingginya konstanta kestabilan merkuri-thiol. Pada pembentukkan kompleks merkuri dengan gugus thiol (baik berasal dari gluthatioein, albumin, sistein dan lain-lain) merkuri akan berikatan dengan gugus thiol bebas yang tersedia. Adanya merkuri yang terikat pada gugus thiol pada residu sistein menyebabkan fungsi residu sistein pada protein tidak berjalan dengan semestinya. Gugus thiol merupakan gugus aktif dari kebanyak enzim. Adanya atom merkuri menyebabkan enzim tidak berfungsi sebab sisi aktif tidak berfungsi lagi. Penghambatan satu kerja enzim akan berdampak penghambatan secara berantai proses metabolisme yang lain [8].

Sedangkan pada kelompok pemberian nano*gold* dengan variasi lama waktu pemberian diamati secara mikroskopis dengan mikroskop perbesaran 400 kali ditunjukkan pada gambar berikut.

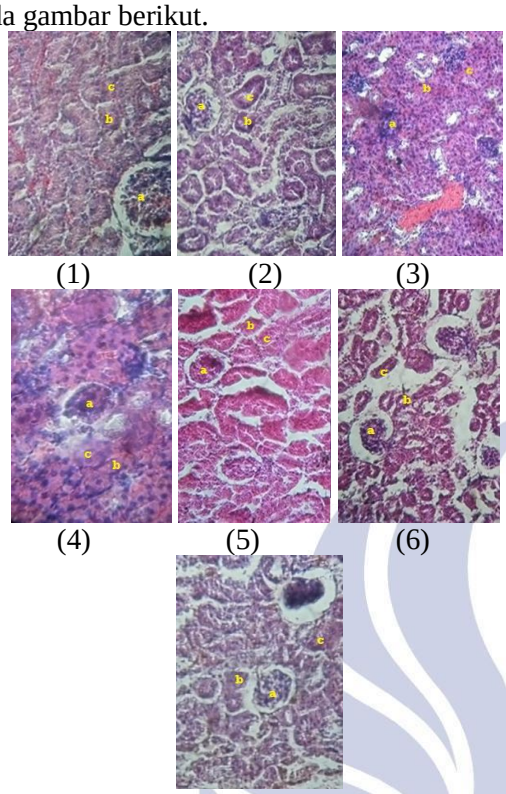

Gambar 2. Penampang organ ginjal *Mus musculus* dengan pewarna HE perbesaran 400 kali. (1) normal, (2) nano*gold*, (3) merkuri, (4) nano*gold* 1, (5) nano*gold* 2, (6) nano*gold* 3, dan (7) nano*gold* 4.

Pada kelompok normal histologi ginjal yang ditunjukkan pada Gambar 2 bagian 1 tidak mengalami kerusakan. Bagian-bagian organ ginjal tersebut tampak normal pada glomerulus (a), tubulus proksimal (b), dan tubulus distalis (c). Keadaan jaringan yang masih normal ini disebabkan karena organ ginjal *Mus musculus* tidak terpapar zat toksik seperti merkuri.

Sementara kelompok pemberian nano*gold* yang terlihat pada Gambar 2 bagian 4, 5, 6, dan 7, jaringan tampak semakin teratur dan terbentuk susunan sel yang semakin meningkat seiring lamanya waktu pemberian nano*gold* dan hampir mendekati susunan normal ginjal (Gambar 2 bagian 1). Jaringan ginjal pada kelompok pemberian nano*gold* yang banyak mengandung nano*gold* berikatan dengan hematoxylin yang bersifat basofilik dan eosin yang bersifat asidofilik sehingga mengakibatkan warna biru atau keunguan. Sedangkan pada kelompok nano*gold* (Gambar 2 bagian 2) terlihat bahwa susunan sel-sel ginjal *Mus musculus* tampak lebih teratur dan mudah diamati melebihi susunan sel-sel ginjal kelompok normal *Mus musculus*. Hal ini menjadi dasar bahwa nano*gold* mampu meningkatkan susunan struktur sel-sel ginjal secara signifikan.

Perubahan yang signifikan dapat dibuktikan oleh pembentukan kembali struktur glomerulus (a), tubulus proksimal (b), dan tubulus distalis (c) yang semakin jelas. Glomerulus (a) pada kelompok pemberian nano*gold* yang mengalami pembengkakan akibat merkuri (Gambar 2 bagian 3) yang tak jelas dan gelap berubah menjadi berbentuk bulat dan tampak terlihat ada ruang bowman yang mengelilingi dinding glomerulus. Seperti halnya glomerulus, pada bagian sel-sel tubulus ginjal mengalami perubahan yaitu pembentukan kembali sel yang telah terdegenerasi menjadi sel yang utuh dan dapat diamati dengan jelas, sehingga tampak seperti struktur ginjal normal yang di tunjukkan pada Gambar 4.5 bagian 1.

Sementara untuk pewarnaan dengan menggunakan pewarnaan van gieson dengan perbesaran mikroskop olympus B1 series perbesaran 400 kali sama halnya dengan pewarnaan hematoxilin-eosin yaitu terjadi kerusakan ketika terjadi pemaparan dengan merkuri dalam bentuk krem 2 ppm.

UNESA
Universitas Negeri Surabaya

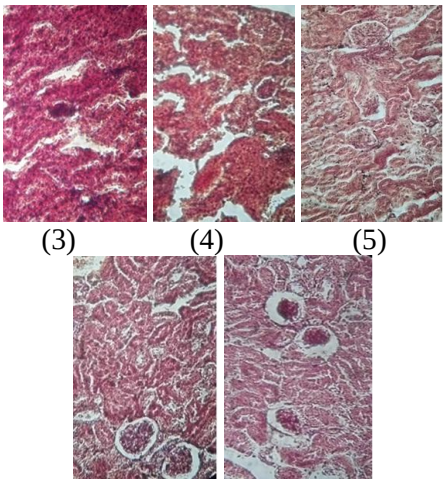

Gambar 3. Penampang organ ginjal *Mus musculus* dengan pewarnaan van gieson perbesaran 400 kali. (3) merkuri, (4) nanogold 1, (5) nanogold 2, (6) nanogold 3, dan (7) nanogold 4.

Pada pewarnaan histokimia dengan pewarnaan van gieson akan memulas warna merah pada bagian kolagen jaringan organ ginjal *Mus musculus* pada kelompok merkuri (Gambar 3 bagian 3) tampak terlihat kerusakan yang terjadi pada organ ginjal *Mus musculus* dengan adanya degradasi kolagen dibandingkan kelompok pemberian nano*gold*. Pemulihan berjalan secara bertahap sesuai dengan peningkatan waktu pemberian nano*gold*, semakin lama pemberian nano*gold* maka pemulihan kolagen pada organ ginjal *Mus musculus* juga semakin terbentuk (seperti pada Gambar 3 bagian 4, 5, 6, dan 7).

Kerusakan yang terjadi pada bagian-bagian organ ginjal *Mus musculus* dalam penelitian ini dapat dibuktikan dengan tingginya konsentrasi merkuri yang di analisis menggunakan instrument voltametri. Untuk mendapatkan nilai konsentrasi merkuri dalam sampel organ ginjal *Mus musculus* dilakukan terlebih dahulu pembuatan larutan standar. Pembuatan larutan standar dilakukan dengan melarutkan logam merkuri dengan HNO_3 65%. Setelah larut dengan sempurna selanjutnya diencerkan di dalam labu ukur 100 mL hingga di dapatkan larutan merkuri induk 10.000 ppm. Dari larutan induk 10.000 ppm diencerkan lagi untuk menghasilkan larutan kerja dengan konsentrasi 5 ppm, 10 ppm, 20 ppm, 40 ppm, dan 80 ppm. Masing-masing larutan standar diukur harga kuat arus dan potensial reduksinya sehingga mendapatkan kurva standar yaitu plot antara kuat arus terhadap konsentrasi larutan standar merkuri. Kurva standar tersebut digunakan sebagai standar perhitungan yang menghasilkan konsentrasi merkuri pada larutan sampel organ ginjal *Mus musculus*. Pengukuran standar merkuri dilakukan pada *equilibration time* (s) : 5.000, *start potensial* (V) : 0.000, *end potensial* (V) : 0.900, *voltage step* (V) : 0.006, *voltage step time* (s) : 0.400, *sweep rate* (V/s) : 0.015, *pulse amplitude* (V) : 0.050, *pulse time* (s) : 0.040 sehingga dihasilkan kurva pada Gambar 4.

Kemudian dibuat tabel hubungan antara kuat arus maksimum dan konsentrasi dari standar merkuri untuk mendapatkan gradient dari hubungan tersebut yang kemudian digunakan untuk menentukan konsentrasi sampel organ ginjal *Mus musculus*. Data hasil pengukuran kuat arus pada larutan standar merkuri terhadap berbagai konsentrasi dapat dilihat pada Tabel 1.

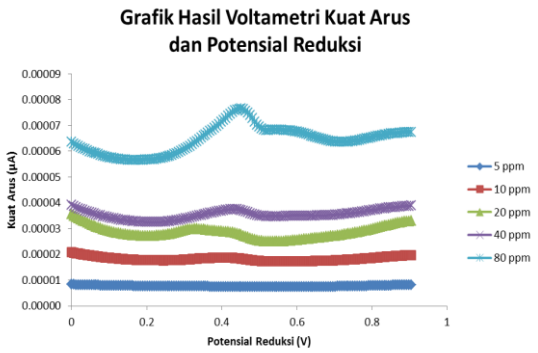

Gambar 4. Grafik hasil voltametri kuat arus dan potensial reduksi standar merkuri

Tabel 1. Data pengukuran arus dan konsentrasi standar merkuri

No	Konsentrasi standar merkuri (ppm)	Kuat arus maksimum (µA)
1.	5	0.00000749663
2.	10	0.000018674
3.	20	0.000029862
4.	40	0.000037427
5.	80	0.000074467

UNESA Universitas Negeri Surabaya

Selanjutnya dibuat kurva dengan sumbu *x* adalah konsentrasi dari standar merkuri dan sumbu *y* adalah kuat arus maksimum.

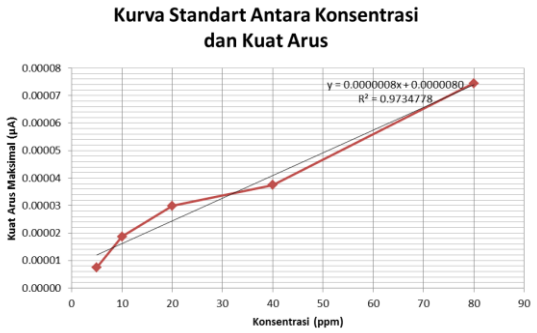

Gambar 5. Kurva hubungan antara konsentrasi standar merkuri dan kuat arus

Dari kurva (Gambar 5) hubungan konsentrasi standar merkuri dan kuat arus maksimum didapatkan persamaan *y = 0,0000008x + 0,0000080*. Persamaan tersebut digunakan untuk menentukan konsentrasi tiap sampel organ ginjal *Mus musculus* yang diukur harga kuat arus maksimumnya dengan menggunakan instrumen voltametri. Pengukuran sampel organ ginjal *Mus musculus* yang telah disiapkan sebelumnya dianalisis menggunakan instrumen voltametri dengan *equilibration time* (s) : 5.000, *start potensial* (V): 0.000, *End potensial* (V) : 0.900, *Voltage step* (V) : 0.006, *Voltage step time* (s) : 0.400, *sweep rate* (V/s) : 0.015, *Pulse amplitide* (V) : 0.050, dan *Pulse time* (s) : 0.040, sehingga dihasilkan kurva pada perlakuan pemaparan merkuri (Gambar 6).

Gambar 6. Kurva pemaparan merkuri

Pada kurva pemaparan kelompok merkuri dihasilkan kuat arus maksmimum pada 0.000017362 µA dan potensial reduksi 0.45822. Sehingga dapat diperoleh konsentrasi merkuri pada kelompok merkuri sebesar 11,7025 ppm. Dengan nilai konsentrasi yang diperoleh tersebut dapat dianalisa bahwa pemaparan merkuri dalam waktu satu minggu sangat membahayakan tubuh termasuk ginjal, hal ini berdasarkan *The Environmental Protection Agency* (1997), akumulasi kadar merkuri dalam bentuk merkuri klorida sebanyak 0,0003 ppm dalam ginjal dapat menyebabkan proteinuria pada organ ginjal. Penyerapan secara dermal merkuri telah diamati oleh Skog dan Wahlberg pada perlakuan marmut, sekitar 2-3% dari dosis yang dipaparkan diserap selama periode 5 jam.

Peningkatan struktur sel dan kolagen pada organ ginjal *Mus musculus* juga dapat dibuktikan dengan hasil analisa menggunakan instrument voltametri dengan mengukur kadar merkuri pada kelompok pemberian nano*gold* varian waktu. Pengukuran sampel organ ginjal *Mus musculus* terhadap kelompok pemulihan nano*gold* yang dilakukan pada kondisi *equilibration time* (s) : 5.000, *start potensial* (V): 0.000, *End potensial* (V) : 0.900, *Voltage step* (V) : 0.006, *Voltage step time* (s) : 0.400, *sweep rate* (V/s) : 0.015, *Pulse amplitide* (V) : 0.050, dan *Pulse time* (s) : 0.040, sehingga dihasilkan kurva pada perlakuan pemaparan merkuri (Gambar 7) :

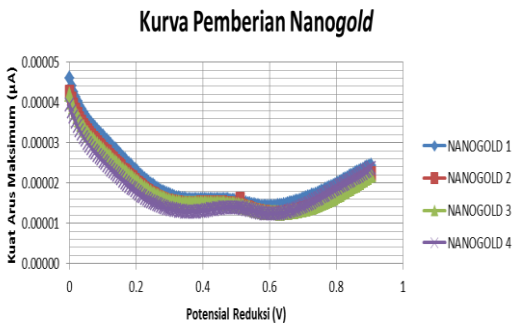

Gambar 7. Kurva pemberian nano*gold*

Dari hasil pengukuran terhadap sampel organ ginjal *Mus musculus* dari kelompok merkuri dan nano*gold* maka dapat dibuat tabel (Tabel 2) hubungan konsentrasi sampel dengan kuat arus maksimum dan grafik (Gambar 8) hubungan antara perlakuan dan konsentrasi sampel sebagai berikut :

Tabel 2. Hubungan konsentrasi sampel dan kuat arus maksimum

No.	Perlakuan	Kuat Arus Maksimum (µA)	Konsentrasi sampel (ppm)
1.	Merkuri	0.000017362	11.7025
2.	Nano*gold* 1	0.000015787	9.73375
3.	Nano*gold* 2	0.000015113	8.89125
4.	Nano*gold* 3	0.000014957	8.69625
5.	Nano*gold* 4	0.000013931	7.41375

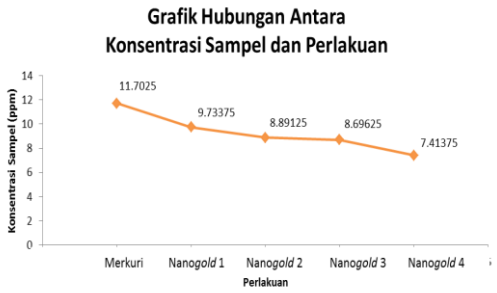

Gambar 8. Grafik hubungan antara konsentrasi sampel dan perlakuan

Konsentrasi merkuri yang tinggi pada kelompok *Mus musculus* yang terpapar merkuri menyebabkan kerusakan pada organ ginjal *Mus musculus*. Terjadinya kerusakan organ ginjal *Mus musculus* yang dipapar merkuri sesuai dengan teori bahwa proses ekskresi yang berlangsung di ginjal dapat menimbulkan dampak buruk bagi ginjal itu sendiri [10]. Hal tersebut disebabkan oleh beberapa macam faktor yang salah satunya adalah walaupun berat hinjal hanya sekitar 0,5% dari berat total tubuh, tetapi ginjal menerima darah sebesar 20% - 25% dari curah jantung melalui arteri renalis. Tingginya darah yang menuju ginjal inilah yang menyebabkan logam berat seperti merkuri dalam sirkulasi sistemik dikirim ke ginjal dalam jumlah yang besar. Zat – zat toksik ini akan terakumulasi di ginjal dan menyebabkan kerusakan bagi ginjal itu sendiri (Schnellman, 2001). Hal ini juga dibukti pada organ ginjal *Mus musculus* pada kelompok merkuri yang memiliki kadar merkuri melebihi ambang batas yang ditetapkan oleh *Environmental Protection Agency* (1997) sebesar 0,0003 ppm, sehingga pada penampang ginjal terlihat mengalami kerusakan yang menyebabkan pembengkakan dan degenerasi sel pada bagian-bagian ginjal seperti glomerulus dan sel-sel tubulus.

Emas dalam bentuk nanopartikel dalam penelitian ini dapat berperan dalam pemulihan gugus thiol akibat kerusakan jaringan oleh merkuri yang menimbulkan radikal metil dan selanjutnya dapat menimbulkan kerusakan berantai. Peran nanopartikel emas adalah menahan radikal metil dan radikal yang lain sehingga tidak bersifat radikal dan berhenti melakukan kerusakan jaringan. Hasil reaksi berantai oleh radikal bebas diantaranya berupa protein tidak dikenali. Protein ini akan ditandai dan dihancurkan oleh sistem proteasome. Bila telah memasukin sistem proteasome yaitu penghancuran protein maka mekanismenya berneda. Nanopartikel emas membantu mengaktifkan terbentuknya ikatan-ikatan dalam molekul sehingga rantai-rantai polimer baru dalam jaringan organ ginjal tersusun kembali. [8]

Nanopartikel emas (nano*gold*) selain dapat memulihkan kerusakan gugus thiol dalam jaringan dapat pula memulihkan pemutusan ikatan disulfida oleh merkuri yang dapat menyebabkan denaturasi protein. Nano*gold* maupun merkuri memiliki kemampuan mengikat gugus S dalam residu sistein dan metionin, baik dalam keadaan bentuk thiol bebas maupun dalam bentuk ikatan disulfida. Dengan demikian akan terjadi kompetisi antar nano*gold* dan merkuri untuk melakukan ikatan dengan gugus S. Bila pemaparan merkuri dihentikan dan pemberian nano*gold* dilakukan secara terus menerus maka nano*gold* mampu menggantikan posisi merkuri dalam jaringan yang telah terpapar merkuri. Selain itu material berukuran nano memiliki aktivitas 200-400x dibandingkan aktivitas material dalam bentuk padatan, sehingga dapat menguatkan dugaan bahwa nano*gold* mampu bersaing dengan merkuri dalam jaringan. [8]

Perubahan menurun pada konsentrasi merkuri dalam organ ginjal *Mus musculus* dipengaruhi oleh senyawa yang ada di dalam nano*gold*. Nano*gold* juga diketahui terdapat kandungan logam emas. Emas merupakan logam inert yang cenderung tereduksi, sehinggau dalam jangka waktu lama emas yang tertanam dalam tubuh tidak memberikan efek yang merugikan, bahkan lebih cenderung

menguntungkan [6]. Selain itu, emas dalam bentuk nanomaterial dengan konsentrasi 20 ppm positif mempunyai aktivitas antioksidan dalam meredam radikal bebas [7].

Kemampuan yang dimiliki emas tersebut disebabkan ketika ukuran emas diperkecil seukuran nanometer maka emas menjadi bersifat sangat reaktif. Kereaktifan ini terjadi karena suatu meterial diperkecil ukurannya, jumlah atom dipermukaan meterial tersebut menjadi lebih banyak sehingga menyebabkan luas penampang interaksi atom menjadi lebih besar sehingga material tersebut menjadi lebih reaktif. Ukuran nanopartikel emas yang sangat kecil dapat keluar masuk dengan mudah ke dalam sel tubuh tanpa mengganggu kerja sel. Selain itu, nanopartikel emas dapat menstimulasi pembentukan kolagen di dalam kulit yang akan menghambat proses penuaan dan penyerapan radikal bebas di dalam tubuh termasuk organ ginjal di dalamnya. Nanopartikel emas sangat mudah berikatan dengan gugus fungsional thiol yang nantinya akan meregenerasi kolagen-kolagen yang sebelumnya dirusak oleh senyawa kompleks merkuri [8]. Hal ini menjadi landasan penggunaan nanopartikel emas sebagai krem anti*aging* dan nanopartikel yang dapat menyerap atau memutus ikatan antara merkuri dan gugus sulfhidril yang ada di dalam organ ginjal *Mus musculus*.

PENUTUP

Simpulan

Pemaparan merkuri terhadap organ ginjal *Mus musculus* mengakibatkan kerusakan jaringan yang akut termasuk sel-sel pada ginjal menggunakan pewarnaan hematoxylin-eosin dan kerusakan kolagen menggunakan pewarnaan van gieson pada histologi organ ginjal. Hal ini dibuktikan dari hasil histokimia bahwa organ ginjal *Mus musculus* yang terpapar merkuri mengalami nekrosis pada setiap selnya. Pemberian nano*gold* dapat menurunkan konsentrasi merkuri yang terdapat di dalam organ ginjal *Mus musculus*. Hal ini dibuktikan dari hasil perhitungan voltametri konsentrasi merkuri didapatkan sebesar 11,7025 ppm dalam organ ginjal *Mus musculus*. Untuk pemulihan selama 1, 2, 3, dan 4 minggu berturut-turut konsentrasinya adalah 9,73375 ppm, 8,89125 ppm, 8,69625 ppm, 7,41375 ppm dalam organ ginjal *Mus musculus*.

Saran

Melakukan pemberian nano*gold* dengan variasi lama waktu lebih lama (6 minggu) pada kosmetik yang mengandung merkuri terhadap organ ginjal *Mus musculus*. Melakukan variasi konsentrasi pemberian nano*gold* untuk mendapatkan data terhadap pemulihan organ ginjal yang terpapar oleh logam berat lain yang terkadung dalam kosmetik terhadap organ ginjal *Mus musculus*..

DAFTAR PUSTAKA

1. Syafnir, Livia dan Arlina Prima Putri. 2011.*Pengujian Kandungan Merkuri Dalam Sediaan Kosmetik Dengan Spektrofotometri Serapan Atom*. Prosiding SnaPP2011 Sains, Teknologi, dan Kesehatan ISSN : 2089-3582.
2. Taufikurohmah, Titik *et al*. 2012. *Analisis Kadar Merkuri Dalam Kosmetik Tanpa Merk yang Marak Beredar di Surabaya Menggunakan Instrumen Voltametri*. Prosiding Seminar Nasional FMIPA Unes ISBN : 978-602-17146-0-7.
3. Mukono. 2005. *Toksikologi Lingkungan*. Surabaya : Airlangga University Press.
4. Linder, M. C. 1992. *Biokimia Nutrisi dan Metabolisme*. Jakarta : Universitas Indonesia Press.
5. Wurdiyanto, Gatot. _____. *Merkuri, Bahayanya dan Pengukurannya*.Rubrik PTKMR:Pusat Teknologi Keselamatan dan Metrologi Radiasi – BATAN
6. Fatimah, Ely Nur. 2012. Sintesis dan Karakterisasi Nanopartikel Emas Sebagai Material Pendukung Aktivitas Tabir Surya Turunan Sinamat. *Skripsi*. Surabaya: FMIPA Universitas Negeri Surabaya.
7. Sekarsari, Rhesma Arya. 2012. *Sintesis dan Karakterisasi Nanogold dengan Fariasi Konsentrasi $HAuC1_4$ sebagai Material Antiaging dalam Kosmetik.* Skripsi. Surabaya : Universitas Negeri Surabaya.
8. Taufikkurohmah, Titik. 2013. *Sintesis, Karakterisasi dan Uji Preklinik Nanogold Sebagai Material Esensial Dalam Kosmetik Anti Aging*. Surabaya: Unair.
9. Saryati dan Siti Wadiyanti.2007. *Aplikasi Voltametri Untuk Penentuan Logam Berat Dalam Bahan Lingkungan*. Pusat Teknologi Bahan Industri Nuklir (PTBIN), Akreditasi LI/PI Nomor 53/D/2007.

10. Kumar, Vinay. 2007. *Buku Ajar Patologi Robbins Volume 2*. Jakarta : Kedokteran EGC (Alih bahasa Dr. Bram U. Pendit)